Lane Medical Library

Aus dem Pathologischen Institut des Rudolf-Virchow-Krankenhauses Berlin. Direktor: Priv.Doz. Dr. Ostertag.

Zur Kenntnis der Wirbelhämangiome

Dissertation

zur

Erlangung der Doktorwürde

der

Medizinischen Fakultät

an der

Hessischen Ludwigs-Universität Gießen

von

Ernst Koch-Grünberg

aus Freiburg i. Br.

1936

Druck: August Hopfer, Burg b. M.

Gedruckt mit Genehmigung der Medizinischen Fakultät zu Giessen

Referent: Prof. Dr. Gg. Herzog

Noch vor ungefähr 15 Jahren wurde das Wirbelhämangiom als Seltenheit bezeichnet. Erst in den folgenden Jahren erkannte man, daß Hämangiome innerhalb des Wirbelkörpers keineswegs selten, sondern im Gegenteil verhältnismäßig häufig auftreten. Bahnbrechend waren auf diesem Gebiete die Untersuchungen von Schmorl, Toepfer, Macrycostas und Junghanns, die zum Teil systematisch durchgeführt wurden. Es ergab sich bei den an Sektionsmaterial vorgenommenen Untersuchungen von Toepfer und Junghanns ein Hämangiomvorkommen von ungefähr 11 Prozent. Diese verhältnismäßig große Anzahl steht in Widerspruch zu der Seltenheit des klinischen Auftretens. Nur gelegentlich kommen Fälle vor, bei denen das Hämangiom durch expansives Wachstum in den Wirbelkanal einwuchert, das Rückenmark komprimiert und dadurch Querschnittssymptome hervorruft. Meist machen die Hämangiome keinerlei klinische Erscheinungen und werden deswegen intra vitam auch nur selten, höchstens gelegentlich als Nebenbefund bei Röntgenaufnahmen erkannt.

Über die Lokalisation der Hämangiome in den Anteilen der Wirbelsäule gehen die Meinungen auseinander. Junghanns hat darüber ebenfalls eine ausführliche Tabelle aufgestellt und hat gefunden, daß in allen Wirbelkörpern Hämangiome vorkommen können. Er fand weiterhin, daß der am weitaus häufigsten befallene Wirbel der 12. Brustwirbel ist, dem in der Häufigkeit des Befallenseins die oberen vier Lendenwirbel folgen. Er stellt sich mit diesem Ergebnis in Gegensatz zu den Forschungen von Schinz und Ühlinger, die den 6. Brustwirbel als den am häufigsten befallenen bezeichnen. Dagegen stimmen die Autoren in der Feststellung überein, daß das weibliche Geschlecht auffallend bevorzugt ist und weiterhin, daß die Wirbelsäulen Jugendlicher viel seltener von Hämangiomen befallen werden als die der Erwachsenen. Allerdings pflegen meist die Hämangiome älterer Leute viel symptomloser zu verlaufen als die der Jugendlichen, bei denen das Hämangiom viel häufiger den ganzen Wirbel durchsetzt und nach dem Wirbelkanal zu durchbricht. Eigenartig ist die Tatsache, daß es nie gelungen ist, Hämangiome in Wirbelsäulen von Kindern nachzuweisen. Das läßt doch immerhin den Schluß zu, daß das Wirbelhämangiom im Gegensatz zu anderen Hämangiomen nicht angeboren ist. Die Umstände, die zu seiner Entstehung führen, sind noch keineswegs geklärt.

Im Wirbel selbst können die Hämangiome sehr verschiedenartig lokalisiert sein. Entweder sitzen sie ganz im Innern und zeigen dann auf Schnitten meist rundliche Begrenzung; selten sind

sie auf dem Querschnitt gelappt bzw. gezackt. Sie können aber auch mehr am Rande sitzen oder sich über den ganzen Wirbelkörper hin ausdehnen. Auch Wirbelbögen und alle Wirbelfortsätze können Sitz des Blastoms sein. Ebenso kann sich natürlich das Hämangiom auch auf Wirbelkörper und -bögen zusammen erstrecken. Häufig ist das multiple Auftreten der Hämangiome, auf das bei den erwähnten systematischen Untersuchungen von verschiedenen Autoren übereinstimmend hingewiesen wurde.

Die Veränderungen, die durch das wachsende Blastom innerhalb des Wirbels auftreten, sind besonders auf dem Röntgenbild sehr deutlich. Besonders bezeichnend ist das Vorhandensein von dicken, kalkreichen, vertikal verlaufenden Knochenbalken, den sogenannten Trabekeln, die durch dünnere horizontal angeordnete Knochenzüge zusammengehalten werden. Dadurch erhält der Wirbel eine grobalveoläre wabige Struktur, die für das Wirbelangiom charakteristisch ist. Ein weiteres Charakteristikum besteht darin, daß die normale Konkavität der ventralen Wirbelfläche in vielen Fällen nicht mehr vorhanden ist, sondern daß im Gegenteil dieser Anteil des Wirbels nach dem Wirbelkanal zu vorgewölbt erscheint. Der Wirbelkörper zeigt eine sogenannte Aufblähung, die meist dann zustandekommt, wenn der ganze Körper von Hämangiomgewebe eingenommen ist.

Der histologische Aufbau des Wirbelhämangioms ist meist folgender: Das zellreiche Knochenmark des normalen Wirbels ist durch Fettmark ersetzt, das von dünnwandigen Blutgefäßen mit kleinerem und größerem Kaliber durchzogen wird. Die Bluträume sind nach der Peripherie des Wirbels zu zahlreicher und größer und liegen der Kortikalis oft unmittelbar an. Das Knochengewebe im Wirbel ist bis auf spärliche Reste in der beschriebenen Anordnung zusammengeschrumpft. In vorgeschrittenen Fällen ist die Kortikalis stark verdünnt, oft sogar teilweise unterbrochen, und durch die Lücken schieben sich dann kleine Herde des Gefäßgewebes nach außen in das Periost vor. Dem Knochenabbau geht ein fortgesetzter Knochenanbau zunächst parallel, so daß es schließlich zu den erwähnten Auftreibungen bzw. Aufblähungen der Wirbel kommt. Wenn bis zu diesem Zeitpunkt keine Abhilfe durch operativen Eingriff geschaffen wurde, kann das Hämangiom allmählich die knöcherne Scheidewand durchbrechen und sich außerhalb des Wirbels in den Extraduralraum hinein ausbreiten.

Außer dadurch, daß die Blastommassen selbst zwischen Dura und Periost des Wirbelkanals einwuchern oder daß die angiomatös „geblähte" Hinterfläche des Wirbels sich gegen den Wirbelkanal zu vorwölbt, kann die Rückenmarkskompression noch dadurch entstehen, daß der zusammengeknickte Wirbelkörper gegen das Rückenmark hin eingepreßt wird. Perman hat als erster die typischen Veränderungen des Wirbelhämangioms im Röntgenbild beschrieben und hat damit die Wege gewiesen, solche klinisch unklaren Fälle einwandfrei zu diagnostizieren. Trotzdem sind bisher

wenig Fälle veröffentlicht, die klinische Symptome machten und bei denen die richtige Diagnose „Wirbelhämangiom“ vor der Operation gestellt worden war.

Wenn die Kompression des Rückenmarks durch das ständig im Extraduralraum fortwuchernde Hämangiom nicht operativ beseitigt wird, kann es allmählich zur Druckatrophie, bzw. zum Druckschwund des Marks und der Nervenfasern kommen. Ein Vorwuchern der Neubildung ventralwärts unter die Pleura costalis ist bisher nur einmal beschrieben worden. Wenn man von diesem letzten Fall absieht, der etwas außerhalb des sonstigen Rahmens fällt, ist das Wirbelhämangiom als durchaus gutartiges Blastom aufzufassen.

Für diese Gutartigkeit spricht auch das sehr langsame Wachstum. So wird von Lacey und Seymour Smith ein Fall beschrieben, bei dem 26 Jahre lang zunehmende Lähmungen beobachtet wurden, bis dann bei der Sektion ein Hämangiom in der Höhe des 9. Brustwirbels gefunden wurde, das den Wirbel und das angrenzende Rückenmark zum Druckschwund gebracht hatte. Meist sind es kavernöse Hämangiome, die diesen destruierenden Charakter tragen. Ein weniger expansives Wachsen zeigen die Kapillarangiome und die lipomatösen Angiome, die sich auch durch ihren histologischen Aufbau deutlich unterscheiden lassen.

In den letzten Jahren sind wiederholt solche Fälle, die Querschnittssymptome machten, mit Erfolg operiert worden, sei es, daß auf Grund des Röntgenbefundes die richtige Diagnose schon vorher gestellt wurde, sei es, daß, was häufiger vorkam, der Operationsbefund das Vorhandensein eines Wirbelhämangioms ergab.

Gefahrlos ist die Operation für den Patienten keineswegs, da das Hämangiom mit seinen weiten, vom Knochengerüst gestützten Bluträumen zu starker, kaum zu stillender Blutung neigt. Man pflegt diesem Übelstand durch Einlegen heißer Kochsalzkompressen oder adrenalingetränkter Tupfer in die Operationswunde zu begegnen. Gelegentlich wurde auch die Tamponade mit herauspräparierten Teilen der langen Rückenmuskulatur mit Erfolg versucht. Allein nicht nur während der Operation droht diese Gefahr, sondern auch postoperativ stellen sich bisweilen schwere Hämorrhagien ein, die dann noch den Erfolg des Eingriffs leicht in Frage stellen können. Gefürchtet ist auch der häufig auftretende postoperative Schock. Aus diesen Gründen ist es erklärlich, daß die Operationsmortalität immer noch eine verhältnismäßig hohe, nämlich ungefähr 60 % ist, wobei allerdings das seltene Vorkommen des Wirbelhämangioms mit in Rechnung gesetzt werden muß.

Die Dauererfolge, die neuerdings nach glatt verlaufener Operation erzielt worden sind, lassen in Fällen, die bereits neurologische Symptome zeigen, dringend zur Operation raten, da sonst der Patient zwar langsam aber unaufhaltsam an einer Kompressionsmyelitis zugrunde geht. Heutzutage ist uns im Röntgenbild ein wichtiges Hilfsmittel gegeben, das uns ermöglicht, selbst solche

Fälle, die nur ganz geringe Querschnittssymptome zeigen, mit Sicherheit zu diagnostizieren. Bei Fällen, in denen eine Röntgenaufnahme der Wirbelsäule als zufälligen Nebenbefund ein Wirbelhämangiom ergibt, wird die Röntgenbestrahlung des befallenen Wirbels empfohlen, da hierdurch eine Thrombosierung und nachfolgende Verödung der angiomatösen Partien erzielt werden soll.

Unser vorliegender Fall, der in die Reihe der Wirbelhämangiome gehört, bei denen erst die Sektion die wahre Ursache der klinischen Erscheinungen ergab, zeichnet sich durch verschiedene Besonderheiten aus, die bisher in der Literatur nur selten beschrieben wurden. Aus diesen Gründen dürfte er von einigem Interesse sein. — Es handelt sich um eine 55jährige Patientin, die am 4. Juni 1932 im Berliner Städtischen Krankenhaus Neukölln zur Aufnahme kam.

Ihren anamnestischen Angaben nach war sie früher nie krank gewesen und hatte drei normale Entbindungen durchgemacht. Vor 16 Jahren heftiger Sturz auf das Gesäß, seitdem Schmerzen im Kreuz und in den Beinen. Im Jahre 1926 wurde sie wegen einer Fußphlegmone im Krankenhaus Neukölln aufgenommen. Schon zu dieser Zeit litt sie an Blasenbeschwerden, die sich seit Weihnachten 1931 stark verschlimmerten, so daß bis zum Sommer 1932 eine völlige Harn- und Stuhlinkontinenz eingetreten war. Inzwischen waren auch Geschwüre an den Füßen aufgetreten.

Aus dem Status ist folgendes von Wichtigkeit:

Unsymmetrischer Thorax, geringe Kyphoskoliose der Brustwirbelsäule, Lordose der Lendenwirbelsäule.

Extremitäten: Ödeme an beiden Unterschenkeln. Auf dem rechten Fußrücken ungefähr zweimarkstückgroßes Ulkus mit scharfen Rändern und schmierigen Belägen. Umgebung gerötet und geschwollen. An der rechten Ferse ein tiefer Defekt, auch mit scharfen Rändern und eitrigen Belägen.

Zentralnervensystem: Pupillenreaktionen o. B., Patellarsehnenreflexe neg., Babinski neg., Oppenheim neg., Romberg neg., Hypo- und Hyperästhesien an beiden Unterschenkeln. Inkontinentia alvi et vesicae.

Urin: Albumen pos., Sed.: Massenhaft Leukozyten.

Auf Grund des Befundes wurde eine Tabes dorsalis angenommen. Da der Allgemeinzustand der Patientin sich nicht besserte und keine Aussicht auf Heilung bestand, wurde sie dem Hospital Buch überwiesen. Dort verfiel sie sehr rasch. Der Tod trat am 2. August 1932 ein.

Der Sektionsbefund der am 4. August sezierten Leiche ergab folgendes:

Ausgedehnte Lendenlordose infolge weitgehender Aushöhlung der Wirbelkörper der oberen Lendenwirbelsäule durch ein weiches, zerfallendes, sehr blutreiches Blastom. Ausgedehnte, alte, basale, produktive Meningitis. Geringe, allgemeine Atrophie, Hirnschwellung mit Abflachung der Hirnwindungen. An Frontalschnitten o. B.

Status septicus, Dekubitus über dem Kreuzbein. Schwerste eitrige hämorrhagische Zystitis. Aufsteigende, eitrig-hämorrhagische Pyelitis, schwerste abszedierende Nephritis beiderseits, Nierenparenchym von Eiterherden völlig durchsetzt. Vergrößerte, weiche septische Milz, periphere Verfettung der gestauten Leber. Sehr schlaffes, muskelarmes, in allen Anteilen dilatiertes Herz. Vereinzelte hypostatische, bronchopneumonische Herde in beiden Lungenunterlappen. Struma nodosa calcarea, rechts stärker als links. Cholelithiasis, chronische Endometritis, kleiner Schleimhautpolyp im Uteruskavum.

Pathologisch-anatomische Diagnose: Status infectiosus, eiterige Pyelonephritis, Wirbelblastom.

Die Wirbelsäule wurde vom 12. Brustwirbel bis zum Beginn des Kreuzbeins herausgenommen. Ein sagittal geführter Schnitt legte das Blastom mit allen Veränderungen, die es an Wirbelsäule und Rückenmark gemacht hatte, frei. Dieses Präparat haben wir zum Gegenstand unserer Untersuchungen gemacht, es stellt sich im einzelnen folgendermaßen dar (vgl. auch Abbildung).

Die im Sagittalschnitt vorliegende Lendenwirbelsäule ist stark ventralwärts vorgewölbt. Diese Lordose kommt hauptsächlich durch die Körper des 2. und 3. Lendenwirbels zustande, die aufgebläht erscheinen und sich zusammen mit der dazwischenliegenden Wirbelscheibe ventralwärts vorgebuckelt haben. Das Innere des Wirbelkanals ist vom 1. bis zum 5. Lendenwirbel hinab vollkommen ausgefüllt durch eine rötlich-braune knollige und faserige, matschig weiche und zum Teil bröckelig zerfallende Neubildung. Das Rückenmark ist bis zum 12. Brustwirbel hin längs gespalten worden und zeigt bis dorthin keine Veränderungen. Aber dort, wo die erwähnten Blastommassen vordrängen, sind von der Cauda equina nur noch geringe Reste übrig. Die Dura ist bis auf einen kleinen Rest, der innerhalb des Blastomgewebes liegt und einzelne atrophische Nervenstränge umschließt, völlig verschwunden. Der Wirbelkanal selbst ist auf Kosten der ihn an dieser Stelle bildenden Wirbel stark erweitert. An seiner mit Periost ausgekleideten Wand verlaufen noch spärliche druckatrophische Reste einstiger Nervenstränge. Es hat den Anschein, als ob die Blastommassen den knöchernen Kanal dadurch allmählich erweitert hätten, daß sie im Innern der Wirbel entstehend, im Laufe der Zeit die Spongiosa arrodierten und schließlich zum Wirbelkanal durchbrachen oder dadurch, daß die im Wirbelkanal zwischen Periost und Dura wuchernde Neubildung Wirbelkörper und Cauda equina allmählich zum Druckschwund brachte. Wieweit die einzelnen Wirbel dabei befallen sind, und in welcher Weise die Veränderungen an ihnen vor sich gingen, möchte ich noch etwas ausführlicher beschreiben.

Während der 12. Brustwirbel noch völlig intakt ist, wird bereits der 1. Lendenwirbel fast vollständig von graurötlichen, bröckeligen Massen durchsetzt, die den Wirbel ventralwärts bis auf eine, nur

Abb. 1. Teilstück aus der Wirbelsäule. Von Hämangiomgewebe ausgefüllter Wirbelkanal.

noch Millimeter dicke Knochenschicht zerstört haben. Von der Außenseite betrachtet, zeigt der Wirbel eine deutliche Einknickung, wodurch er auch in seiner Höhe beeinträchtigt wird. Dagegen sind die Körper des 2. und 3. Lendenwirbels, wie schon erwähnt, maximal ventralwärts vorgebuckelt. Auf dem Durchschnitt ist das knöcherne Gefüge des 2. Lendenwirbels durch zwei horizontalverlaufende, mit dem, den Wirbelkanal ausfüllenden Blastomgewebe kommunizierende, weiche rötlichbraune Partieen unterbrochen, die durch eine wenige Millimeter starke Knochenbrücke voneinander getrennt sind. Die Abgrenzung gegen den 3. Lendenwirbel geschieht nur noch durch eine schmale knöcherne Lamelle. Der Körper des 3. Lendenwirbels ist wiederum fast völlig bis auf die äußere Knochenschicht von Blastomgewebe durchsetzt, das sogar nach außen an den Seitenteilen des Wirbelkörpers die Kortikalis durchbrochen hat und als weiche rötliche Partie an der Außenfläche subperiostal sichtbar ist. Von den Wirbelscheiben zwischen 2. und 3. und 3. und 4. Lendenwirbel sind nur noch spärliche, zum Teil von rötlichen Massen durchsetzte Reste übrig. Vom 4. Lendenwirbel steht

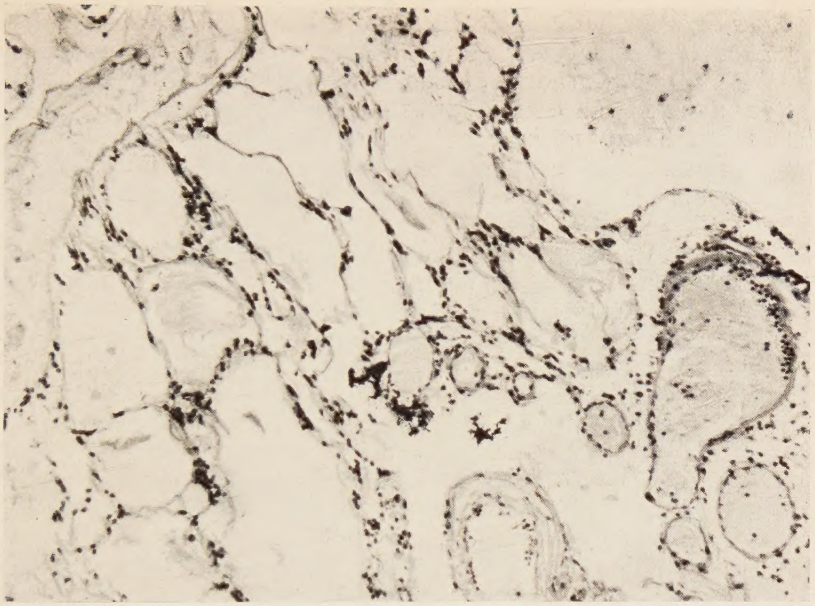

Abb. 2. Histologischer Schnitt durch die im Wirbelkanal wuchernde Neubildung. Färbung nach van Gieson.

nur noch eine, ungefähr 1 Zentimeter breite Knochenschale, der übrige Anteil ist in den Wirbelkanal mit einbezogen worden. Da an diesem Wirbel selber keine Spur einer Neubildung festzustellen ist, wird angenommen, daß die an ihm vorhandenen Defekte hauptsächlich durch das sich immer weiter ausdehnende Blastom entstanden sind, die schließlich zur Arrosion des Knochens führten. Im 5. Lendenwirbel erscheint ein, auf dem Durchschnitt dunkelbraunroter, etwa erbsengroßer Herd, im übrigen sind seine knöchernen Konturen nicht wesentlich verändert. Die kaudalwärts folgenden Wirbelsäulenanteile sowie der Schluß des Wirbelkanals sind von Veränderungen nicht betroffen. Weiterhin ist durch teilweises Aufsägen der Querfortsätze festgestellt worden, daß die Veränderungen der knöchernen Struktur nur auf die Wirbelkörper beschränkt sind.

Fassen wir also die Untersuchungen nochmal zusammen, dann liegt das Formolpräparat einer Lendenwirbelsäule vor, deren Wirbelkanal maximal durch Knochenschmelzung erweitert ist und völlig ausgefüllt wird von einer zusammenhängenden, gefäßreichen Neubildung, die anscheinend von den Körpern der Lendenwirbel ihren Ausgang nimmt und zur Atrophie der unteren Rückenmarksanteile sowie der Cauda equina und einem Teil der Wirbelkörper geführt hat.

Zur mikroskopischen Untersuchung wurden sowohl aus den Gewebeteilen, die die Wirbel durchsetzen, wie auch aus denen, die im Wirbelkanal wuchern, Stücke entnommen, in Paraffin eingebettet und nach van Gieson bzw. nach Mallory gefärbt. Von einem Schnitt durch den knöchernen Anteil des Wirbels, an dem der Übergang zu der Neubildung zu sehen gewesen wäre, wurde Abstand genommen, um den Zusammenhang des Präparates nicht zu zerstören.

Das dem Wirbelkörper entnommene Gewebe setzt sich in der Hauptsache zusammen aus einer Menge blutgefüllter Räume von verschiedener Gestalt und Größe. Bei starker Vergrößerung besteht die Wand dieser Bluträume nur aus einer dünnen Endothelschicht, stellenweise ist noch deutlich eine Kommunikation einzelner Räume zu sehen, dadurch, daß nebeneinander liegende Bluträume durch Athrophie ihrer Wandungen verschmelzen. Zwischen den großen, aus einer einfachen Endothelschicht bestehenden Hohlräumen liegen gelegentlich noch andere mit kleinerem Kaliber, deren Wandung durch Einlagerung fibrillären Bindegewebes verstärkt ist. Auch unveränderte Gefäßlumina sind reichlich vorhanden und unterscheiden sich durch ihre typische Form deutlich von den erwähnten kavernösen Räumen. Hier und da tritt ein bindegewebiges Stützgerüst stärker in Erscheinung, aber meist sind es nur geringe Reste, die sogar an den Stellen, wo die großen Bluträume zusammenstoßen, ganz verschwunden sind. In den zentralen Anteilen sind stellenweise Fettzellen dem Stroma eingelagert. Reste des knöchernen Stützgerüstes wurden nicht gefunden. — Der histologische Schnitt durch die Blastommassen, die im Wirbelkanal wucherten, zeigt im wesentlichen dasselbe Bild. Auch hier die maximal dilatierten, von einer dünnen Endothelschicht begrenzten Räume, in denen bei starker Vergrößerung reichlich rote und vereinzelte weiße Blutkörperchen deutlich sichtbar sind. Daneben kleinere Hohlräume, deren Wandungen bindegewebige Umkleidung zeigen. Die fettige Degeneration des Stromas ist hier womöglich noch ausgeprägter, während der Gehalt an Bindegewebe und echten Gefäßen in diesen Anteilen erheblich geringer ist.

Das histologische Bild des Blastoms läßt einwandfrei erkennen, daß es sich in diesem Fall um ein langsam, aber destruierend wachsendes, multipel angelegtes kavernöses Wirbelhämangiom handelt, in einer Ausdehnung, wie sie selten vorkommt.

Für die klinischen Erscheinungen ist typisch, daß bereits vor 16 Jahren von der Patientin die ersten Symptome bemerkt wurden. Daß schon damals Beschwerden auftraten, läßt Schlüsse darauf ziehen, wie langsam das Blastom gewachsen sein muß, bis es zu solchen ausgedehnten Zerstörungen kam. Die Tatsache, daß ein Wirbelhämangiom in derartiger Ausdehnung fast die ganze Lendenwirbelsäule zerstört und beinahe die gesamte Cauda equina zum Druckschwund bringt, ist außerordentlich selten. Ein einziger Fall in der neueren Literatur, den Lacey, Marey, F. & E. Seymour

Smith anführen, hat vieles mit dem hier geschilderten gemeinsam, das Hämangiom ist dabei aber nur auf einen Wirbel beschränkt. Bemerkenswert ist weiterhin die schon erwähnte Kompressionsfraktur des 1. Lendenwirbels. Während der 2. und 3. Lendenwirbel die charakteristische, in der Literatur verschiedentlich beschriebene Aufblähung zeigen, ist die Zusammenstauchung des ersten Lendenwirbels ein für das Wirbelhämangiom verhältnismäßig seltener Befund, so daß er einen besonderen Hinweis verdient.

Selten ist ferner der am 3. Lendenwirbel erfolgte Durchbruch nach außen ventralwärts. Zum Weiterwachsen ist es allerdings nicht mehr gekommen, wie in dem von Muthmann beschriebenen Fall, in dem ein Wirbelhämangiom nach vorne beiderseits unter die Pleura costalis vorwächst.

Erwähnenswert ist schließlich die Durchwucherung der Zwischenwirbelscheiben mit Hämangiomgewebe und ihr teilweiser Zerfall. Infolge der Lokalisation der Hämangiome innerhalb der Lendenwirbelsäule war es möglich, daß sich die Neubildung so mächtig ausdehnen konnte, bis es endlich zu Lähmungserscheinungen kam. Deshalb war auch die frühzeitige klinische Diagnose sehr erschwert.

*

Zusammenfassung:

Nach einer einleitenden Übersicht über die bisherigen Kenntnisse bezüglich des Wirbelhämangioms wird ein Fall multipler Hämangiome der Lendenwirbelsäule einer 55jährigen Frau angeführt, die an den Folgen der durch das Blastom allmählich entstandenen Rückenmarks- und Nervenkompression bzw. -atrophie starb. Der Fall zeichnet sich durch verschiedene Besonderheiten aus.

*

Für die gütige Überlassung des Präparates und der Krankengeschichte sowie für seine Anregungen möchte ich Herrn Privatdozent Dr. B. Ostertag, Direktor des Pathologischen Institutes des Rudolf-Virchow-Krankenhauses, Berlin, meinen verbindlichsten Dank sagen.

Literaturangaben

1. Bailey and Bucy, P. C.: „Cavernous hemangioma of the vertebrae". The journal of the amer. med. Assoc., Band 92, 1929.
2. Bucy, P. C., and Capp, Ch. S.: „Primary hemangioma of bone". Amer. J. Roentgenol. 23, H. 1, 1, 1930.
3. Fumarola, G., u. Enderle, C.: „Haemangioma vertebrale". Z. f. Neurolog., 150, 411—420, 1934.
4. Gaal, Andreas: „Zur Diagnose der Wirbelhämangiome". Röntgenprax., 6, 195—197, 1934.
5. Hille, K.: „Hämangiom des Wirbelkanals". Münch. med. Wochenschrift 1924, Nr. 38.
6. Holm, Hans: „Über Wirbeltumoren". Deutsche Zeitschrift für Chirurgie, 208, 1928.
7. Junghanns, Herbert: „Über die Häufigkeit gutartiger Geschwülste in den Wirbelkörpern". Arch. klin. Chirurg., 169, 204, 1932.
8. Junghanns, Herbert: „Hämangiom des 3. Brustwirbelkörpers mit Rückenmarkskompression". Arch. klin. Chir., 169, 321—330, 1932.
9. Lacey, Marey, F., and E. Seymour Smith: „Cavernous angioma of the vertebra". Lancet 1934, 2. 1159—1160.
10. Lievre: „Les angiomes vertebraux". Presse med. 1934, 2. 1571—1572.
11. Litten, Fritz: „Beitrag zur Kenntnis der primären Geschwülste der Wirbelsäule". Röntgenprax., 4, 1035—1038, 1932.
12. Makrycostas, K.: „Über die praktisch-klinische Bedeutung des Wirbelhämangioms". Arch. klin. Chirurg., 155, 663, 1929.
13. Mossessian, Zare: „Ein Fall von Hämangiom der Wirbelsäule". J. de Radiol., 17, 363—371, 1933.
14. Muthmann: „Über einen seltenen Fall von Gefäßgeschwulst der Wirbelsäule". Virch. Arch., 172, 1903.
15. Perman, E.: Acta chir. scand. (Stockholm) 61, 191, 1926.
16. Putschar, Walter: „Über Gefäßgeschwülste in der Wirbelsäule". Ztschr. f. Kreislaufforschg., Jahrg. 21, 1929.
17. Reisner, A.: „Ein röntgenologisch festgestelltes Hämangiom der Wirbelsäule". Röntgenprax., 3, 900—903, 1931.
18. Scherer, Eugen: „Beitrag zur Kasuistik der Wirbelangiome mit Kompression des Rückenmarks". Beitr. path. Anat. 90, 521—538, 1933.
19. Schinz und Uehlinger: Erg. med. Strahlenforschung, 5, 389, 1931.
20. Schmorl, G.: Verhandlungen der deutschen orthopädischen Gesellschaft, 21, 1927.
21. Toepfer: Frankfurter Ztschr., Bd. 36, S. 337, 1928.
22. Trommer, B.: „Zur Lehre der Hämangiome der Wirbelsäule". Frkft. Ztschr. f. Path., Band 22, 1920.

Lebenslauf

Am 3. November 1910 wurde ich, Ernst Karl Ludwig Koch-Grünberg, als Sohn des damaligen Privatdozenten an der Universität Freiburg, Dr. Theodor Koch-Grünberg und seiner Ehefrau Elsa geb. Wasmuth, in Freiburg im Breisgau geboren.

Bis Ostern 1925 besuchte ich das Realgymnasium in Stuttgart, Lindenstraße, von da ab das Realgymnasium in Gießen, wo ich im Frühjahr 1929 die Reifeprüfung ablegte. Vom Sommersemester 1929 an studierte ich in Gießen Medizin, bestand dort nach dem Wintersemester 1932/33 das medizinische Vorexamen und legte nach Erledigung der klinischen Semester die ärztliche Staatsprüfung im Dezember 1934 in Gießen ab.